

Das primäre Lymphödem: Differentialdiagnose, Komplikationen, Therapie

V. A. Czaika¹, W. V. Dörffel¹, U. Wruck¹, F. Hellfritsch¹, A. Gussmann²
HUMAINE-Klinikum Bad Saarow, Kompetenzzentrum für Gefäßmedizin
¹Zentrum für Innere Medizin, ²Klinik für Gefäßchirurgie



Viktor A. Czaika

Zusammenfassung

Das primäre Lymphödem ist eine durch hereditäre Fehl- oder Mangelanlage des Lymphgefäßsystems bedingte pathologische Ansammlung von Lymphe im interstitiellen Raum unter Prädilektion der unteren Extremitäten. Endstadien sind die »Elephantiasis« und das lymphostatische Ulkus mit Gefahr der malignen Entartung. Sekundäres Lymphödem, Adipositas, Phlebödem und Lipödem stellen die wichtigsten Differentialdiagnosen dar. Frühzeitige Lymphdrainage, Gewichtsreduktion, Bewegung sowie Verhinderung oder Behandlung von sekundären Infektionen sind Eckpfeiler der präventiv orientierten Therapie. Das primäre Lymphödem ist bislang nicht kausal heilbar.

Schlüsselwörter: Primäres Lymphödem, Elephantiasis, sekundäres Lymphödem, Lymphdrainage, Fibrosklerose, Rezidivierendes Erysipel

vasomed 17 (2005) 14-16

Summary

The primary lymphedema is a pathological interstitial accumulation of lymphatic fluid. Lower limbs are mainly affected by primary lymphedema. It is caused by a hereditary lack or complete absence of lymphatic vessel system. Final complications of chronic limb lymphedema include »elephantiasis«, lymphatic ulceration and malignant degeneration. Secondary lymphedema, obesity, phlebedema and lipedema are most important differential diagnoses. Treatment of primary lymphedema includes early manual lymph drainages, decrease in weight, exercise, prevention or therapy of skin infections. Up to the present primary lymphedema cannot be cured in causality.

Key words: Primary lymphedema, elephantiasis, secondary lymphedema, lymph drainage, fibrosclerosis, recurrent erysipelas

vasomed 17 (2005) 14-16

Résumé

Le lymphoedème primaire est une accumulation pathologique de lymphe dans le secteur interstitiel due à une anomalie héréditaire ou une absence complète du système vasculaire lymphatique. Il siège préférentiellement aux membres inférieurs. Les stades terminaux du lymphoedème chronique de jambe sont »l'éléphantiasis« et l'ulcère lymphostatique avec risque de dégénérescence maligne. Le lymphoedème secondaire, l'obésité, le phléboedème et le lipoedème en sont les diagnostics différentiels les plus importants. Le drainage lymphatique précoce, la perte de poids, l'exercice physique ainsi que la prévention ou le traitement d'infections cutanées secondaires sont les éléments fondamentaux du traitement préventif. Jusqu'à présent, il n'existe pas de traitement spécifique du lymphoedème primaire.

Mots clés: lymphoedème primaire, éléphantiasis, lymphoedème secondaire, drainage lymphatique, fibrosclérose, érysipèle récidivant.

vasomed 17 (2005) 14-16

In der Differentialdiagnostik der symmetrischen Beinschwellungen ist das Lymphödem eine seltene, aber hinsichtlich der richtigen Auswahl prognoseentscheidender frühzeitiger Therapiestrategien wichtige Diagnose. Endzustände sind gekennzeichnet durch irreversible Fibrosklerose mit massiver eiweißreicher Flüssigkeitseinlagerung (»Elephantiasis«) bis hin zu Ulzerationen. Die Frühformen werden nicht selten als kardiale Dekompensation, Thrombose oder Adipositas verkannt. Die Unterscheidung in primä-

res und sekundäres Lymphödem ist notwendig, um optimal therapieren zu können. Als primäre Lymphödeme werden die familiären bzw. hereditären Lymphödeme bezeichnet. Sie werden bezüglich des Manifestationszeitpunktes in den kongenitalen Typ NONNEMILROY und in den erst später symptomatischen Typ MEIGE unterschieden. Bei der Spätmanifestation grenzt das 30. Lebensjahr Lymphödema praecox und Lymphödema tarda voneinander ab. Das primäre, hereditäre Lymphödem ist durch die fehlende bzw. ge-

ringgradige Anlage des Lymphgefäßsystems mit unzureichender Transportkapazität gekennzeichnet. Dabei ist die angiomartige Dysplasie großer Lymphgefäße mit fibrosierender Reaktion die wahrscheinliche Ursache. Das typische hereditäre Lymphödem ist entgegen der klaren Symmetrie bei Adipositas oder Lipödem oft an einem (meist dem rechten) Bein stärker manifestiert, imponiert also relativ asymmetrisch. Das sekundäre Lymphödem dagegen betrifft je nach Ursache nur eine Extremität. Das primäre Lymphödem ist

im Gegensatz zum Lipödem nicht druckschmerzhaft und bildet keine Hämatome, wie sie von Lipödematosen häufig beklagt werden. Das Fußrückenödem mit dem positiven KAPOSI-STEMMER-Zeichen ist pathognomonisch. Bei diesem Hautfaltentest lässt sich in Folge der Eiweißeinlagerung in das Gewebe vor allem am Digitus pedis II dorsal eine Hautfalte nicht abheben, bei Verminderung des Ödems jedoch tritt sichtbare Fältelung auf.

Klinisch bedeutsam werden die hohen Komplikationsraten gerade der lange bestehenden und nicht oder nicht ausreichend behandelten primären (hereditären) Lymphödeme der unteren Extremitäten.

Sekundäre Lymphödeme können einerseits diagnoseweisendes Leitsymptom larvierter bakterieller, parasitärer und maligner Erkrankungen sein. Andererseits sind sie oft unvermeidbare iatrogene Folge von Operationen und Strahlentherapie. Während Infektionen, Lymphadenopathien und Sklerosierungstherapie meist Lymphgefäßverschlüsse verursachen, resultieren bei benignen und malignen Tumoren, chronisch fibrosierenden Entzündungen (z. B. Mb. Crohn), Strahlenfibrose, größeren chirurgischen Eingriffen und Traumata eher Lymphgefäßstenosierungen (Abb. 1).

Nach *Földi* werden beim Lymphödem die Stadien 0 bis III unterschieden (Tab. 1). Gefürchtete Komplikation der lymphostatischen Elephantiasis ist das lymphatische Ulkus mit hohem malignem Entartungsrisiko.

Meistens ist die Klinik eindeutig. Die zum Ausschluss des sekundären Lymphödems durchgeführte Diagnostik ist vielfältig. Sie umfasst Mikrobiologie, Computertomographie, Duplexsonographie, Angiographie und MRT. Die zur Ursachenklärung herangezogen

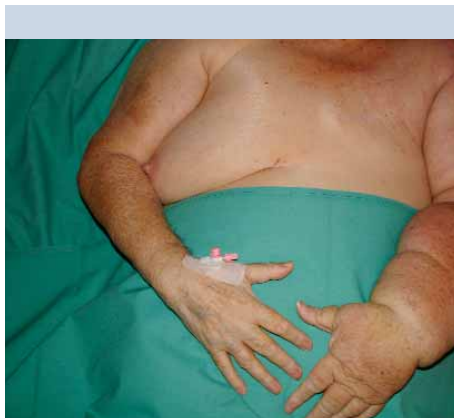


Abb. 1: Sekundäres Lymphödem nach Ablatio mammae und Lymphonodektomie links nach Mammakarzinom bei einer 71jährigen ohne adäquate physiotherapeutische Versorgung im häuslichen Milieu. Die elastische Schwellung hat zu erheblicher Funktionseinschränkung der betroffenen Extremität geführt. Auffällig ist Seitendifferenz und Funktionseinschränkung.

gene Lymphangiographie hat nur geringe Aussagekraft. Gleiches gilt auch für die Funktionsszintigraphie, die Dynamik und Kapazität des Lymphsystems beschreiben soll. Die Duplexsonographie mittels 13-MHZ-Schallkopf mit dem Ziel der Differentialdiagnose subkutaner Fettgewebeswellungen ist in der Entwicklung und steht einer sicheren Beurteilung derzeit noch nicht zur Verfügung.

Zusammenfassend bleibt das primäre Lymphödem eine klinische Diagnose mit den nach *Földi* beschriebenen Stadien wie auch im exemplarischen Fall unserer 66-jährigen Patientin mit seit dem 16. Lebensjahr dokumentierten langsam progredienten Bein-schwellungen (Abb. 2 a–c).

Die Notaufnahme der Patientin erfolgte unter der Verdachtsdiagnose einer tiefen Bein-

venenthrombose, deren Ursache in langer Bettlägerigkeit gesehen wurde. Die langdauernde Immobilisation aber war nach genauer Anamneseerhebung auf die Gehbehinderung durch die Bein-schwellungen mit den Charakteristika eines höhergradigen Lymphödems zurückzuführen. Rezidivieren-

de Erysipels bei schlecht heilenden Exkorationen am Fuß hatten zur Lymphödemenverstärkung beigetragen. Duplexsonographisch gelang der Thromboseausschluss. EKG, Echokardiographie, Röntgen-Thorax, Spirometrie blieben ohne Hinweis auf eine kardiopulmonale Ursache der Ödeme. Unauffällige Befunde in Paraklinik (keine Bluteosinophilie!), Mikrobiologie, Infektionsserologie, Endoskopie, MR-Angiographie, klassischer Angiographie und das Abdomen-CT schlossen insbesondere eine parasitäre oder tumoröse Genese des Lymphödems aus.

Nach Abheilung des Erysipels unter Antibiose und Lokalthherapie leiteten wir eine manuelle Lymphdrainagetherapie mit apparativer Unterstützung (lymphamat®) im Intervall ein. Auf eine Lymphangiographie wurde wegen der ersichtlichen Anamnese, der pathognomonischen Klinik, vor dem Hintergrund des zunehmenden Therapieerfolges sowie wegen des hohen Risikos zusätzlicher iatrogenen Schädigung des lymphatischen Systems verzichtet. Wir postulieren ein familiäres tardives Lymphödem (Typ MEIGE) im klinischen Stadium II, beginnend III nach *Földi*.

Zentrale Säule der Therapie des primären Lymphödems ist die regelmäßige Lymphdrainage, insbesondere auch hinsichtlich der Prävention der besonders therapieresistenten und mit malignem Entartungsrisiko behafteten lymphostatischen Ulcera crurum. Dabei kann die apparative Lymphdrainage lediglich Ergänzung, nicht jedoch Alternative der manuellen Lymphdrainage sein. Eine konsequente Kompressionsstrumpfbehandlung (Klasse III–IV) unmittelbar nach Lymphdrainage dient der Sicherung des Drainageergebnisses. Bewegungsübungen unterstützen die übrigen physiotherapeutischen Maßnahmen. Die Wirkung der Medikation aus Natriumselenit oder eines Benzopyron-Präparates ist umstritten. Bei gleichzeitig bestehender alimentärer Adipositas ist Gewichtsreduktion dringlich notwendig.

Großer Wert sollte auf die zu behandelnden Komplikationen gelegt werden. Rezidivierende Erysipels sollten immer systemisch-antibiotisch therapiert werden. Eine Langzeitantibiose (z. B. Erythromycin p.o.) zur Prävention von Rezidiven ist indiziert.

Beim lymphostatischen Ulkus mit hohem Risiko maligner Entartung erfolgt die Nekrektomie. Chirurgische Interventionen am

Tabelle 1. Stadien des Lymphödems nach *Földi*

Stadium	Klinik
0	Inzipientes, weiches Ödem. Reversibel.
I	Manifestes, weiches Ödem. Spontan reversibel.
II	Ödem, wenig eindrückbar, dermale Fibrosklerose. Kaum reversibel.
III	Lymphostatische »Elephantiasis«, Pachydermie, Papillomatose. Irreversibel. Komplikation: Lymphatisches Ulkus. Hohes Risiko: Maligne Entartung (z.B. Lymphangiosarkom).

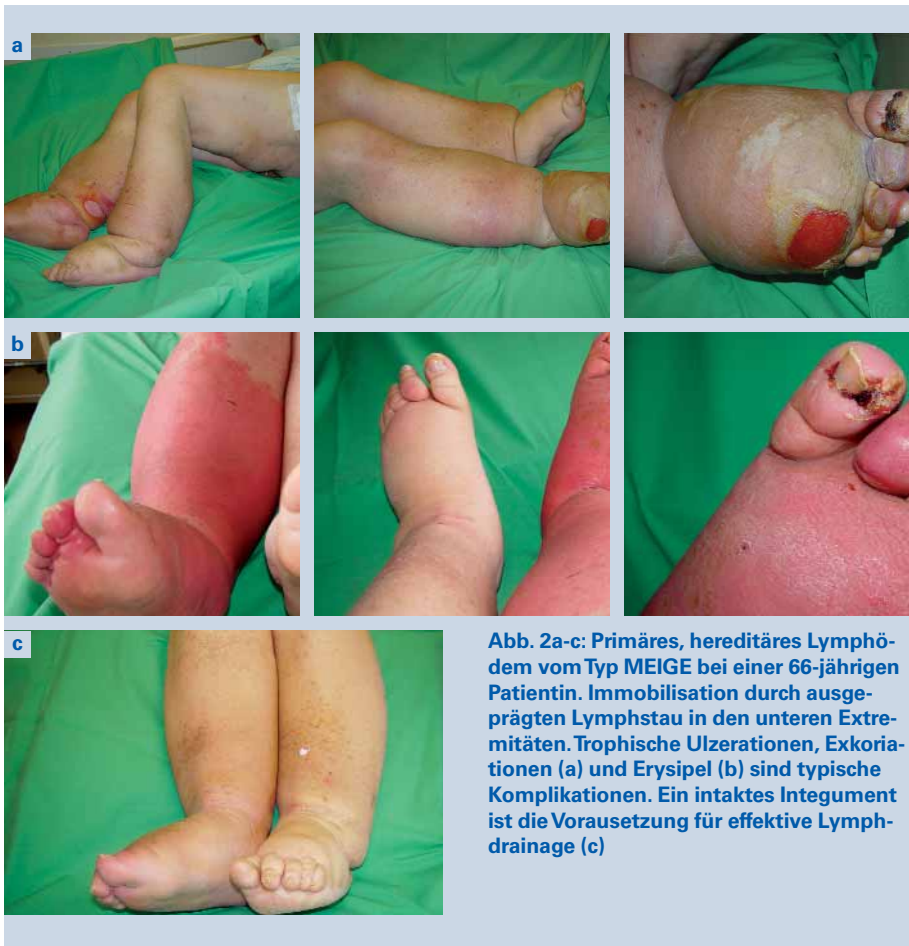

Abb. 2a-c: Primäres, hereditäres Lymphödem vom Typ MEIGE bei einer 66-jährigen Patientin. Immobilisation durch ausgeprägten Lymphstau in den unteren Extremitäten. Trophische Ulzerationen, Exkoriationen (a) und Erysipel (b) sind typische Komplikationen. Ein intaktes Integument ist die Voraussetzung für effektive Lymphdrainage (c)

Lymphgefäßsystem etwa in Analogie zur Phlebologie sind bislang nicht erfolgreich.

Lymphödeme, insbesondere primäre, nehmen einen chronischen, oft progredienten Verlauf. Eine Heilung ist nicht möglich. Daher sollten die Patienten hinsichtlich präventiver Verhaltensmaßnahmen beraten werden. Wesentlich erscheint die Selbstverantwortlichkeit beim Schutz vor Verletzungen, beim Meiden von körperlicher Überlastung, bei der Vorsicht vor Überwärmung oder Unterkühlung sowie bei der Verminderung von Übergewicht. Wie im Fall der hier vorgestellten Patientin kann psychotherapeutische Intervention hilfreich sein.

Literatur

1. Földi M, Kubik S: Lehrbuch der Lymphologie. Fischer, Stuttgart 1991
2. Lubach D, Berens von Rautenfeld D: Primäre und sekundäre Lymphödeme, Lymphangitis, Lymphangiome, Lymphangiodysplasien. In: Alexander K (Hrsg.): Gefäßkrankheiten. Urban & Schwarzenberg. München 1994
3. Lubach D, von Rautenfeld DB: Erkrankungen der Lymphgefäße. In: Thiemes Innere Medizin – TIM. Stuttgart, New York, Georg Thieme Verlag 1999: 130-136
4. Weißleder H, Schuchardt C: Erkrankungen des Lymphgefäßsystems. Karger Kommunikation. Bonn 1994
5. Rockson SG: Lymphedema. Am J Med 2001 Mar; 110(4): 288-95
6. Szuba A, Rockson SG: Lymphedema: classification, diagnosis and therapy. Vasc Med 1998: 145-56

7. Vignes S, Priollet P: Lymphologie 2002. Du diagnostic au traitement des lymphoedemes. Rev Med Interne 2002 Jun; 23 Suppl 3: 436-441
8. Azurdia RM, Guerin DM, Verbov JL: Chronic lymphoedema and angiosarcoma. Clin Exp Dermatol 1999 Jul; 24 (4): 270-272
9. Gagnani SG, Michelotti F, Rocca R, Sardi R, Bardini N: Primary congenital lymphedema. A Case report. Minerva Pediatr 1999 Jun; 51 (6): 217-219
10. Fries R: Ursachensuche bei generalisierten und lokalisierten Ödemen. MMW Fortschr Med 2004 Apr 15; 146 (16): 39-41

Korrespondenzadresse

Dr. med. Viktor Alexander Czaika
 HUMANE-Klinikum Bad Saarow,
 Kompetenzzentrum für Gefäßmedizin
 Ostbrandenburgisches Tumorzentrum.
 Akademisches Lehrkrankenhaus der
 CHARITÉ zu Berlin – Virchow Klinikum
 Pieskower Straße 33
 15526 Bad Saarow
 E-Mail: Viktor.Czaika@gmx.de